



Cirugía por orificios naturales (NOTES y manos) ¿La tercera revolución quirúrgica?

Fausto Dávila Ávila,* Daniel A Tsin**

Resumen

Desde que el abordaje laparoscópico logra una aceptación universal en el ámbito quirúrgico, la inquietud del cirujano por optimizar las ventajas ya conocidas de la cirugía laparoscópica no ha parado. En su búsqueda ha recurrido a diferentes caminos, como son la disminución del calibre de puertos e instrumentos laparoscópicos (minilaparoscopia). Disminución del número de puertos utilizados, y más recientemente, a través de un cambio en el abordaje tradicional en el abdomen, por el uso de orificios naturales, utilizando las vías de acceso transgástrica, transcolónica y transvaginal (cudoloscópica). Esta nueva cirugía endoscópica transluminal, realizada a través de los orificios naturales (NOTES), también sustituye el uso del laparoscopio por un moderno endoscopio flexible con 2 ó 3 canales de trabajo. Ha logrado tal efervescencia en diferentes grupos quirúrgicos a nivel mundial que la literatura médica y los congresos y foros de cirugía endoscópica muestran un porcentaje importante de trabajos de investigación acerca de NOTES (Natural Orifice Transluminal Endoscopic Surgery). En este trabajo se hace una revisión de la literatura, acerca de este nuevo abordaje quirúrgico, sus ventajas y desventajas y se vierten conceptos personales de los autores.

Palabras clave: Minilaparoscopia, cudolaparoscopia, cirugía endoscópica transluminal.

INTRODUCCIÓN

Desde fines del siglo XIX, con los principios quirúrgicos de William Halsted se cimientan las bases de la cirugía como arte de refinada ejecución y ciencia de gran exactitud. Con la aportación de Morton a la anestesia (1846), la incorporación del concepto de asepsia y antisepsia de Joseph Lister (1867) y con el descubrimiento de la penicilina por Fleming (1928), se inicia el triunfo de la cirugía, constituyendo la primera gran revolución quirúrgica.

Abstract

Since laparoscopy obtained a universal acceptance in the surgical field, the restlessness of the surgeon to optimize the already well-known advantages of this minimal access surgery has not stopped. This quest includes the reduction of the size of the instruments, the narrowing of the diameter (minilaparoscopy), the reduction of the size and number of ports, and recently through a change in the traditional access to the peritoneal cavity by the use of natural orifices such as transgastric, transcolonic, transvesical and transvaginal. This new transluminal endoscopic surgery is done through the natural orifices. NOTES (Natural Orifice Transluminal Endoscopic Surgery) replaces the use of a laparoscope with a flexible endoscope with two or three working channels. There has been a lot of effort and interest made by the industry in the pursuit of NOTES, so much that it has been included in medical literature, congresses, and forums of endoscopic surgery. In this paper we present a revision of literature about this new surgical access as well as the point of view of the authors, and current advantages and disadvantages in Natural Orifice Surgery.

Key words: Minilaparoscopy, cudolaparoscopy, transluminal endoscopic surgery

Cuando surge la cirugía laparoscópica en 1989, considerada por algunos como la segunda revolución francesa, por las valiosas contribuciones de los doctores Philippe Mouret y Jaques Perissat, se encuentra con la resistencia de los cirujanos tradicionalistas que no aceptan un procedimiento nuevo que cambia paradigmas quirúrgicos; sin embargo, la cirugía laparoscópica no transgrede ningún principio quirúrgico y aunado esto a la gran aceptación del método por los pacientes se logra que poco a poco, pero con bases firmes, se vaya consolidando la cirugía laparoscópica hasta lo que es actualmente, un pilar sólido dentro del armamentario quirúrgico y base de la cirugía del futuro.

Todos quienes practicamos la cirugía laparoscópica conforme nos vamos consolidando con la técnica, comprobamos que en el ámbito quirúrgico no todo está escrito, como lo demuestra el constante desarrollo de equipo e instrumental laparoscópico que no ha parado de innovar desde la apa-

* Departamento de Cirugía del Hospital Fausto Dávila Solís.
Poza Rica, Veracruz, México.

** Departamento de Cirugía Mínimamente Invasiva, The Mount Sinai Hospital of Queens, Long Island City New York.

rición misma de esta nueva tecnología quirúrgica, creando equipo e instrumentos cada vez más ergonómicos para facilitar el procedimiento. Después del uso de instrumental laparoscópico convencional de 5 y 10 mm surgen los miniinstrumentos, como una necesidad a esta nueva tendencia de ser cada vez menos invasivos en beneficio de nuestros pacientes. Los miniinstrumentos inician su aparición en el escenario quirúrgico en diámetro de 3.5 mm, en diferentes marcas comerciales y con cambios propios que de acuerdo a la compañía que los desarrolla los hace más ergonómicos. Con el afán de obtener mejores resultados estéticos y funcionales se va reduciendo el diámetro de los miniinstrumentos a 3, 2.5, 2 y hasta 1.4 mm. Observando que a menor diámetro de los miniinstrumentos, se hacen cada vez más evidentes sus limitaciones, como lo son mordida pequeña, fragilidad, mayor costo, y esto a su vez los confina a utilizarse sólo en casos seleccionados.¹⁻⁴ Es por ello que la minilaparoscopia no ha tenido una aceptación universal dentro de los cirujanos laparoscopistas, quienes sólo utilizan miniinstrumentos como apoyo en alguna técnica de cirugía laparoscópica tradicional o en casos seleccionados generalmente con patología no aguda, o como en muchos casos, el cirujano inicia el procedimiento con miniinstrumentos y de acuerdo a la evolución o dificultad técnica que se vaya presentando durante la cirugía, anticipa tiempos de conversión, agregando miniinstrumentos o instrumentos convencionales de 5 ó 10 mm, hablando ahora de niveles de conversión dentro de la misma cirugía laparoscópica, independiente de la conversión a cirugía abierta tradicional.⁵

Con la misma intención de disminuir la invasividad sobre nuestros pacientes, algunos grupos quirúrgicos han ido disminuyendo el uso de puertos de asistencia, en casos seleccionados.⁶⁻⁸

Pero la revolución que desencadenó la cirugía laparoscópica, despertó el ingenio de cirujanos, gastroenterólogos y endoscopistas a nivel mundial, quienes en un afán de lograr la cirugía del futuro, con mínimo trauma quirúrgico y psicológico, sin dejar alguna huella en el abdomen, conciben la cirugía a través de orificios naturales. El Dr. Anthony Kallou, en Baltimore, 2004, con sus procedimientos transgástricos a través de cavidad oral, en animales de experimentación⁹ y los Doctores G.V. Rao y Nageswar, en Hyderabad, en la India, realizaron la primera apendicectomía transgástrica en humano,¹⁰ los pioneros de este nuevo concepto de cirugía transluminal, denominado NOTES por sus siglas en inglés (Natural Orifices Transluminal Endoscopic Surgery) que además de las ventajas antes señaladas evitaría los potenciales riesgos de hernias en los orificios creados por los puertos usados en la cirugía laparoscópica tradicional.

Atrás quedaron los otrora rechazos de los ofendidos cirujanos ante el atrevimiento innovador del Dr. Michael Gag-

ner, de exteriorizar una vesícula por el estómago del paciente por vía endoscópica.

NOTES nace en cuna de oro, un verdadero Junior, de la actualmente prestigiada cirugía laparoscópica. Con el aval de la comunidad médica, no se frena la inventiva del cirujano en aras del desarrollo de nuevas tecnologías, lo que lleva a la rápida exploración de otros orificios naturales para uso en cirugía transluminal, como son el abordaje de sigmoides a través del ano^{11,12} y fondo de saco posterior en vagina, para el acceso de órganos abdominales.¹³ Rayando en lo estrambótico y la incongruencia se abusa del concepto, al llevar a cabo una biopsia de pulmón a través de la uretra, pasando por vejiga, abdomen y diafragma,¹⁴ haciendo difícil y riesgoso un procedimiento ya establecido y satisfactoriamente realizado por vía toracoscópica.

Es sorprendente el desarrollo de tanta tecnología en endoscopia flexible con el objetivo de la cirugía transluminal. Endoscopios quirúrgicos con 2 ó 3 conductos de trabajo por donde emergen finos instrumentos que manejados hábilmente son capaces de llevar a cabo diversas cirugías abdominales, como colecistectomía, apendicectomía, salpingoclasias y gastroyeyunostomía, entre otras.¹⁵⁻¹⁷ Estos instrumentos tienen tal versatilidad en sus movimientos, que parecieran extraídos de alguna película futurista de ciencia ficción; sin embargo, en la actualidad, no tienen la capacidad de triangular en forma adecuada los tejidos y carecen de la fuerza de tracción necesaria en algunos casos, ya que al ser de diámetro tan reducido, como los miniinstrumentos laparoscópicos más delgados, adolecen de sus mismas limitaciones.

ESTADO ACTUAL

A pesar de todo, la cirugía transluminal sigue su camino ascendente, y es así, como el Dr. Jacques Marescaux lleva a cabo exitosamente el 2 de abril del 2007, en Strasbourg, Francia, con un endoscopio flexible, la primera colecistectomía por vía transvaginal (culdoscópica), en una mujer de 30 años de edad.¹⁸ Posterior a esto se han realizado en diferentes partes del mundo, en forma aislada, otras colecistectomías auxiliándose en una plataforma rígida, es decir, con apoyo de miniinstrumentos laparoscópicos como en el Hospital de Clínicas, en Buenos Aires, Argentina, por los doctores Horgan, Ferraina, Ferreres y Domínguez.¹⁹

La fuerza del concepto de la cirugía transluminal, es que al evitar incisiones abdominales, logra una cirugía cosmética perfecta (sin cicatriz), y mejora las ventajas ya conocidas de la cirugía endoscópica tradicional.

NOTES es un procedimiento quirúrgico multidisciplinario, emergente, basado en alta tecnología, con la participación de expertos laparoscopistas y endoscopistas, y con el desarrollo de instrumentos y accesorios, que permiten la in-

vestigación de estas técnicas de cirugía transluminal en hospitales de investigación a nivel mundial.

NORMATIVIDAD

Hay una efervescencia mundial por el desarrollo de esta nueva tecnología, a la que se le ha llamado, por algunos grupos quirúrgicos, como la Tercera Revolución Quirúrgica. Es por ello que el cuerpo de gobierno de las principales asociaciones de cirugía endoscópica gastrointestinal en Europa (ASGE) y América (SAGES), han constituido un organismo rector que dirija, coordine, dé normatividad y vigile la adecuada realización de la novel cirugía transluminal, constituyéndose en NOSCAR (Natural Orifices Surgery Consortium Assessment Research).²⁰

El Dr. A. Cushieri, recientemente en un editorial de la revista *Surgical Endoscopy*,²¹ cuestiona el procedimiento y hace un llamado a la comunidad de cirujanos gastroenterólogos de Europa y América, para que a través de sus respectivas asociaciones (SAGES y ASGE) participen en una encuesta para conocer su opinión sobre este nuevo acceso quirúrgico.

Actualmente hay 3 opiniones acerca de la cirugía transluminal por orificios naturales. Una de ellas considera a este entusiasta grupo de cirujanos como pioneros, verdaderos héroes que contra viento y marea y superando adversidades, se suben al tren del progreso, propiciando el avance científico en beneficio de sus pacientes. Por otra parte, se les considera como cirujanos no éticos, exhibicionistas, deseosos de mostrarse en el aparador de una moda quirúrgica, y que manejando conceptos erróneos intentan un abordaje quirúrgico menos seguro y más difícil que el laparoscópico actual o de cirugía abierta. Hay una tercera posición, que es la de la mayoría de los cirujanos, que no opinan pero creen que los pioneros son delirantes.

INCONVENIENTES

En el momento actual, la cirugía transluminal presenta inconvenientes, mismos que seguramente se irán superando, hasta lograr una técnica que pueda aplicarse a los pacientes en forma segura.

Restricciones técnicas de la cirugía transluminal:²¹

- 1) Los endoscopios flexibles no son lo suficientemente estables para permitir una disección precisa y requieren incorporar una plataforma rígida o semirrígida.
- 2) La retracción es limitada ya que los instrumentos no permiten una triangulación adecuada.
- 3) La insuflación de la cavidad peritoneal a través del endoscopio es inestable.

- 4) La visión no puede ser garantizada en presencia de sangrado y la hemostasia es lenta en su ejecución e insegura.
- 5) Aún no se ha establecido un cierre seguro del estómago o colon.
- 6) No hay datos disponibles de la seguridad (morbilidad y mortalidad).

REFLEXIONES ACERCA DE LA CIRUGÍA TRANSLUMINAL

Si tomamos en consideración que aún no se cuenta con el método idóneo para cerrar el orificio transluminal (en estómago o colon) y que el incidir un segmento del tubo digestivo, colonizado con bacterias o con posibilidad de fuga de secreción gástrica o intestinal, agrega un riesgo extra al procedimiento quirúrgico planeado (Vgr. Colectectomía), confina al abordaje culdoscópico como el único acceso viable para la cirugía transluminal, en el momento actual. Concepto que comparten cada vez más cirujanos.²¹

La endoscopia flexible tiene como ventaja la movilidad y flexibilidad que le permite angulaciones de hasta 180°, esta misma ventaja se convierte en desventaja, ya que trabajar en retrovisión genera una imagen en espejo, con mayor dificultad técnica.

El reducido diámetro de los canales de trabajo del endoscopio flexible, es responsable de la fragilidad y limitaciones de sus miniinstrumentos, tanto en la disección y tracción como en la coagulación.

Se ha demostrado la falta de estabilidad del neumoperitoneo cuando se realiza a través de un endoscopio flexible.²¹

Sin embargo, los modernos endoscopios flexibles que se están utilizando en la cirugía transluminal, constituyen un avance notable en la cirugía endoluminal, donde pueden aplicarse en nuevos conceptos de cirugía antirreflujo y cirugía bariátrica²²⁻²⁴ y, no hay duda, de que la inquietud científica y el desarrollo de nueva tecnología, irán despejando las incógnitas para lograr una cirugía transluminal cada vez menos invasiva, sin huella visible, y sobre todo, segura, en beneficio de nuestros enfermos.²⁵

CIRUGÍA ENDOSCÓPICA SIN HUELLA

Desde 1997 efectuamos en todos los casos de patología vesicular, exceptuando cáncer de vesícula y coledocolitiasis, la colecistectomía laparoscópica sin huella con un solo puerto a nivel de cicatriz umbilical^{26,27} y, en casos seleccionados, realizamos apendicectomía, cistectomía ovárica, histerectomía laparoscópica asistida por vía vaginal con un solo puerto oculto a nivel de cicatriz umbilical. La técnica de cirugía sin huella requiere el uso del laparoscopio con conducto de

Si estas ventajas del abordaje transumbilical no fueran suficientes para hacernos reflexionar, debemos preguntarnos ¿Acaso no es el ombligo el primer orificio natural funcional que tenemos en nuestra vida intrauterina? ¿Tendrá razón el Dr. Tamer Seckin que considera a la cicatriz umbilical como la «madre de todos los orificios naturales»? por su importante función durante nuestra vida fetal.

CULDOLAPAROSCOPIA Y MANOS

Por otra parte la minilaparoscopia, que utiliza trócares, cánulas e instrumentos de menor calibre al de la cirugía laparoscópica convencional, que le confieren las ventajas estéticas y funcionales, también aporta, menos molestias postoperatorias^{29,30} y menor riesgo para el desarrollo de hernias

incisionales,^{31,32} sin embargo, además de las limitaciones señaladas en párrafos anteriores, tiene problema, cuando se requiere una rápida insuflación, irrigación forzada o la extracción de grandes piezas quirúrgicas. En este sentido, la minilaparoscopia se puede ver fortalecida, en mujeres, por la culdolaparoscopia, técnica desarrollada por el Dr. Tsin, que utiliza el fondo de saco vaginal posterior para insertar un trócar largo, de 10 a 12 mm de diámetro (*Figura 4*), el cual permite la inspección visual (culdoscopia), la introducción de instrumentos laparoscópicos convencionales de 10 a 12 mm (aplica clips, endo-gia, ligasure, bisturí armónico, morcelador motorizado) (*Figura 5*) y la extracción de la pieza quirúrgica.^{33,34}

El Dr. Tsin utiliza la culdolaparoscopia asistida por minilaparoscopia desde 1998; a esta técnica combinada, la denomina, MANOS (Minilaparoscopy-Assisted Natural Orifice Surgery) y ha realizado más de 100 procedimientos que incluyen cistectomías ováricas, ooforectomías, salpingooforectomías, miomectomías, apendicectomías y colecistectomías. En su casuística sólo hubo una complicación de fiebre postoperatoria por fármacos, en una cistectomía ovárica.^{35,36}

De tal forma que la minilaparoscopia asistida por culdolaparoscopia o viceversa, es una cirugía ligada a dos orificios naturales (ombligo, vagina), que se apoya con miniinstrumentos de cerca de 3 mm, dejando mínima cicatriz visible y reduce el riesgo de hernias.

CONCLUSIONES

Es indudable el avance que representan los modernos endoscopios utilizados en NOTES, para la cirugía endoluminal, pero faltan algunos años para poder comprobar el uso,

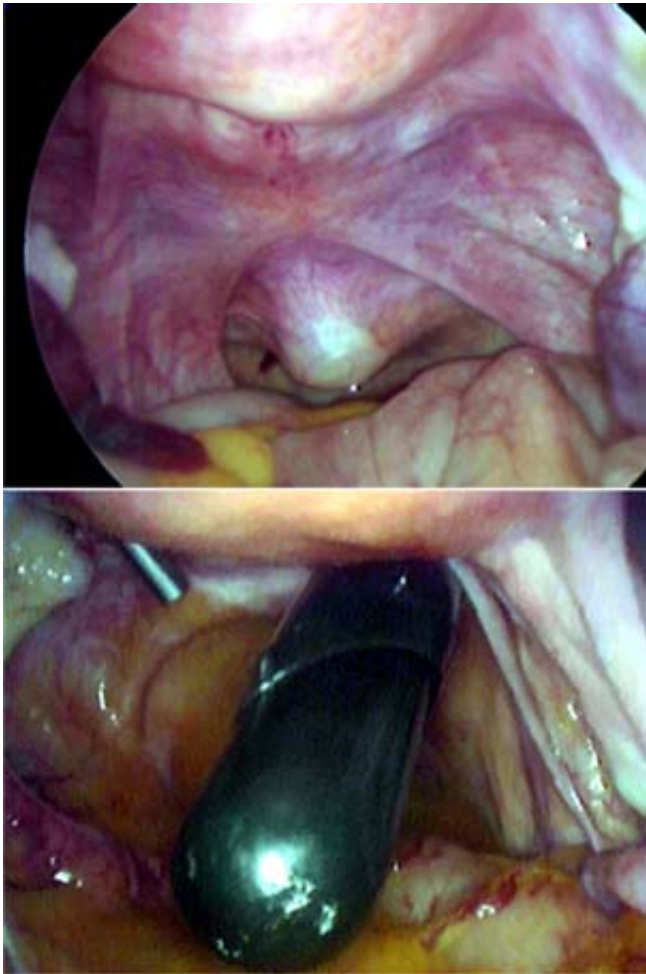


Figura 4. Vista laparoscópica que muestra cómo se presenta el trócar en fondo de saco posterior y su ulterior introducción a la cavidad abdominal.

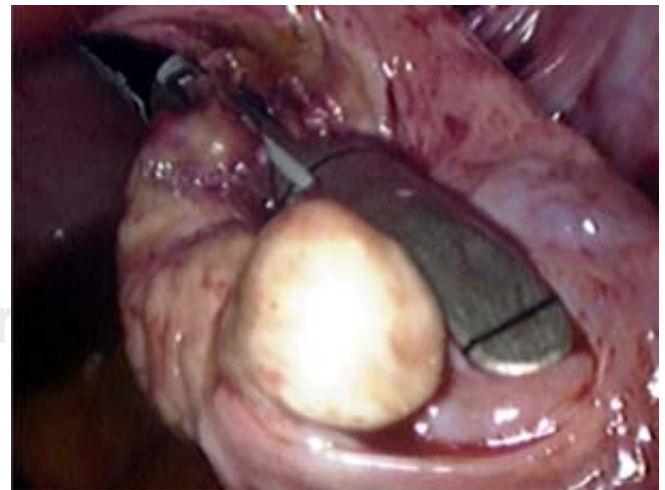


Figura 5. Resecando ovario, vía culdoscópica, con Endo GIA.

exitoso o no, del abordaje transgástrico o transcolónico. Mientras tanto la propuesta del Dr. Tsin, de cirugía por orificios naturales asistida por minilaparoscopia (MANOS), comprobada por casi 10 años de éxito clínico, representa una alternativa segura y viable. El concepto de que la minilaparoscopia debe asistir a la cirugía realizada por orificios naturales, para evitar las limitaciones propias de la endoscopia flexible dentro de la cavidad peritoneal también lo comparten varios grupos quirúrgicos,^{37,38} ya que con la participación de la laparoscopia se mejora visión, insuflación y asistencia instrumental.

Para nuestro grupo quirúrgico que realiza la cirugía sin huella con un puerto único umbilical, vemos el acceso culdolaroscópico como una vía adecuada para la extracción de grandes piezas quirúrgicas y, de esta forma, en casos seleccionados, no tener que ampliar la incisión en cicatriz umbilical más allá de 12 mm, de tal forma que se pueda conservar el concepto de cirugía sin huella aun en algunos casos con patología aguda (colecistitis crónicas agudizadas, con vesículas de gran tamaño y con gran espesor de sus paredes).

El instrumento base que nosotros utilizamos para realizar la cirugía sin huella o de 1 solo puerto umbilical, es el laparoscopio con conducto de trabajo de 11 mm de diámetro y con un conducto de trabajo de 6 mm. Este laparoscopio, aunque se sigue fabricando y adicionándole las ventajas de los laparoscopios actuales, como son el hecho de hacerlo autoclavable y mejorar calidad en la óptica, poco difiere de los primeros modelos fabricados hace cerca de 30 años. Y desde nuestro punto de vista compete, en la cirugía intraabdominal, con ventaja respecto a los modernos endoscopios flexibles usados en NOTES, pues permite desde un puerto de 12 mm colocado en la cicatriz umbilical, llevar a cabo un procedimiento quirúrgico sin huella, sin problema de visión, de neumoperitoneo, o de hemostasia en los tejidos, ya que pueden usarse todas las tecnologías actuales en la versión de 5 mm a través de su conducto de trabajo (monopolar, bipolar, aplica clips, armónico, ligasure, steris). Y con la asistencia de agujas percutáneas de 1 mm o menor diámetro (aguja gancho, aguja pasahilos, riendas de tracción) se da la tracción, la separación, la ayuda en la disección y ligadura de los tejidos. Aunque requiere entrenarse en su uso, estamos convencidos de que es mucho más fácil, seguro y rentable familiarizarse con el laparoscopio con conducto de trabajo y con el uso de agujas percutáneas, para llevar a cabo una cirugía sin huella, que con el manejo de los modernos endoscopios flexibles usados en NOTES con 2 a 3 conductos de trabajo y que por lo mismo requieren un equipo multidisciplinario.

Aunque vemos con agrado la nueva tecnología, los cambios y los avances en la medicina, en especial en el área quirúrgica, y son motivantes para la creatividad, no somos partícipes de aumentar el riesgo quirúrgico a través de un procedimiento que seguramente tendrá sus frutos e indicaciones precisas en el futuro, pero que en el momento actual tiene limitaciones importantes.

Dentro de estos incentivos a la creatividad, es de llamar la atención la aportación del Dr. Guillermo Domínguez, en Argentina, con el uso de imanes de neodimio, en el ámbito de la cirugía endoscópica, donde demostró su utilidad en la tracción de la vesícula. Esto sólo es el principio de las posibles aplicaciones magnéticas en el futuro con su proyecto IMANLAP,³⁹ incluyendo a la cirugía a través de los orificios naturales.

Otros autores se encuentran desarrollando técnicas sustentadas en fuerzas magnéticas a nivel experimental.⁴⁰⁻⁴¹ Los imanes en cirugía laparoscópica serán alternativa al uso de algunos instrumentos en la tracción y movilización de órganos.

Actualmente se está desarrollando a nivel experimental la introducción de pequeños robots a la cavidad abdominal vía transgástrica proporcionando un nuevo enfoque a la cirugía endoluminal.⁴²

Podemos concluir que en la cirugía transluminal el abordaje culdoscópico (culdolaroscopia) tiene ventajas sobre el acceso transgástrico y transcolónico, ya que permite el empleo de endoscopia rígida, proporciona una visión frontal y no tiene los riesgos de fístula o sepsis al no transgredir el tubo digestivo.

La endoscopia rígida a través de vagina, es compatible con el uso de instrumentos laparoscópicos fuertes. Ofrece un neumoperitoneo estable.

El cierre del orificio de culdotomía se puede realizar en forma directa y segura, con sutura vaginal.

En otro concepto. El uso de agujas percutáneas y el laparoscopio con conducto de trabajo con su instrumental laparoscópico de 5 mm x 43 cm permite llevar a cabo una cirugía sin huella visible en el abdomen con todas las ventajas que pretende la cirugía transluminal.

El ombligo debe ser considerado como el «orificio» o cicatriz natural más adecuado y seguro, para llevar a cabo la cirugía sin huella.

La cirugía por orificios naturales (NOTES) en este momento debería apoyarse con técnicas combinadas de laparoscopia o minilaparoscopia hasta que los puertos adicionales puedan eliminarse sin afectar la seguridad del procedimiento.⁴³

REFERENCIAS

1. Gagner M, García Ruiz A. Technical aspects of minimally invasive abdominal surgery performed with needlescopic instruments. *Surg Laparosc Endosc* 1998; 8(3): 171-9.
2. Ngoi SS, Goh P, Kok K, Kum CK, Cheah WK. Needlescopic or minisite cholecystectomy. *Surg Endosc* 1999; 13(3): 305-5.
3. Faggioni A, Moretti G, Mandrini A, Viazzi P, Noceti A. Minilaparoscopic cholecystectomy. *Hepatogastroenterology* 1998; 45(22): 1014-17.
4. Tanaka J, Andoh H, Koyama K. Minimally invasive needlescopic cholecystectomy. *Surg Today* 1998; 28(1): 111-3.
5. Lasky MD, Melgoza OC, Benbassat PM, Rescala BE et al. Niveles de conversión en cirugía laparoscópica. Redefiniendo la conversión y nuevas propuestas. *Rev Mex Cir Endosc* 2003; 4(2): 66-74.
6. Legget P, Churchman-Win R, Miller G. Minimizing ports to improve laparoscopic cholecystectomy. *Surg Endosc* 2000; 14(1): 32-6.
7. Dávila F, Dávila U, Montero J, Lemus J, López AX. Colecistectomía laparoscópica con un solo puerto visible subxifoideo de 5 mm. *Rev Mex Cir Endosc* 2001; 2(1): 16-20.
8. Lomanto D, De Angelis L, Dalsasso G, So J, Frattaroli F, Muthiah R, Speranza V. Two-trocar laparoscopic cholecystectomy: a reproducible technique. *Surg Laparosc Endosc Percutan Tech* 2001; 11(4): 248-51.
9. Kallou AN et al. Flexible transgastric peritoneoscopy: a novel approach to diagnostic and therapeutic interventions in the peritoneal cavity. *Gastrointest Endosc Surgery* 2004; 60: 114-7.
10. ASGE/SAGES Working group on natural orifice transluminal endoscopic surgery. *White Paper Gastrointest Endosc* 2005; (2006) 63: 199-203.
11. Pai RD et al. Transcolonic endoscopic cholecystectomy: a NOTES survival study in a porcine model. *Gastrointest Endosc* 2006; 64: 428-34.
12. Fong DG et al. Transcolonic endoscopic abdominal exploration: a NOTES survival study in a porcine model. *Gastrointest Endosc* 2007; 65: 312-18.
13. Tsin DA et al. Culdolaparoscopic cholecystectomy during vaginal hysterectomy. *J Soc Laparoendosc Surg* 2003; 7: 171-2.
14. Lima E, Henriques-Coelho T, Rolanda C, Pego JM, Silva D, Carvalho JL, Correia-Pinto J. Transvesical thoracoscopy: a natural orifice transluminal endoscopic approach for thoracic surgery. *Surg Endosc* 2007; 21: 854-8.
15. Kantsevov SV et al. Endoscopic Gastroyeyunostomy with survival in a porcine model. *Gastrointest Endosc* 2005; 62: 287-92.
16. Park PO et al. Experimental studies of transgastric gallbladder surgery. Cholecystectomy and cholecystogastric anastomosis. *Gastrointest Endosc* 2005; 61: 601-6.
17. Kantsevov SV et al. Transgastric endoscopic splenectomy: is it possible? *Surg Endosc* 2006; 20: 522-5.
18. <http://www.eats.fr/editorials/index.php>
19. Noticias de Ciencia/Salud. Nueva era en la cirugía. *Periódico La Nación. Argentina*. Publicado 15 de agosto del 2007.
20. Rattner DW, Hawes R. What is NOSCART? *Surg Endosc* 2007; 21: 1045-6.
21. Buess G, Cushieri A. Raising our heads above the parapet: ES not NOTES. *Surg Endosc* 2007; 21: 835-7.
22. Hu B, Chung S, Kawshima K, Yamamoto T, Cotton P, Gostout C. Transoral obesity surgery: endoluminal gastroplasty with an endoscopic suture device.
23. Mellinger G. Endoluminal GERD therapy: inside, outside, upside, downside. *Surg Endosc* 2007; 21: 695-6.
24. Schauer P, Chand B, Brethauer S. New applications for endoscopy: the emerging of endoluminal and transgastric bariatric surgery. *Surg Endosc* 2007; 21: 347-56.
25. Swanstrom L, Kozarek R, Soper N. A new generation of flexible endoscope and instrumentation for advanced endoscopy and NOTES. *Surg Endosc* 2007; 21 (suppl 1) S336. 15599.
26. Dávila F, Weber A, Dávila U, Lemus J, López J, Reyes G, Domínguez V. *Laparoscopic cholecystectomy with only one port (with no trace): a new technique*. Scientific Session Abstracts SAGES March 1999; S29 p.58.
27. Dávila AF. *Cirugía sin huella*. Primera Edición. México. Edit. UNAM FES Iztacala – AMCE 2002.
28. McCarus SD et al. *Improving laparoscopic herniation outcomes without trocar site facial closure: A multicenter trial*. Presented at American College of Surgeons 90th Annual Clinical Congress, New Orleans, LA; 2004: 10-4.
29. Risquez F, Penehoaut G, McCorvey R et al. Diagnostic and operative microlaparoscopy: A preliminary multicenter report. *Human Reprod* 1997; 12(8): 1645-8.
30. Almeida OD, Vals-Gallas JM, Rizk B. Appendectomy under local anaesthesia following conscious pain mapping with microlaparoscopy. *Human Reprod* 1998; 13(3): 588-90.
31. Montz FJ, Holschneider CH, Munro MG. Incisional hernia following laparoscopy: A survey of the American Association of Gynecologic Laparoscopists. *Obstet Gynecol* 1994; 84(5): 881-4.
32. Rabinerson D, Avrech O, Néri A et al. Incisional hernias after laparoscopy. *Obstet Gynecol Surv* 1997; 52(11): 701-3.
33. Tsin DA, Colombero L, Mahmood D, Padouvas J, Panagiotis M. Operative culdolaparoscopy: a new approach combining operative culdoscopy and minilaparoscopy. *J Am Assoc Gynecol Laparosc* 2001; 8(3): 438-41.
34. www.culdscopy.com
35. Tsin DA, Colombero L, Lambeck J, Panagiotis M. Minilaparoscopy-assisted natural orifice surgery. *JLS (Journal of the Society of Laparoendoscopic Surgeons)* 2007; 11: 24-29.
36. Tsin DA, Sequeira R, Giannikas G. Culdolaparoscopic cholecystectomy during vaginal hysterectomy. *JLS* 2003; 7: 171-2.
37. Mintz Y, Horgan S, Cullen J, Ramamoorthy S, Chock A, Savu M, Easter W, Talamini M. Notes: the hybrid technique. *Journal of Laparoendoscopic & Advanced Surgical Techniques* 2007; 17(4): 402-6.
38. Shih S, Kantsevov V, Kallou A, Magno, Giday A, Ko C, Isakovich N, Meireles O, Hanly E, Marohn M. Hybrid minimally invasive surgery-a bridge between laparoscopic and transluminal surgery. *Surg Endosc* 2007; 21: 1450-53.

39. Domínguez G. Colectomía con un trócar, asistida con imanes de neodimio. Reporte de 1 caso. *Rev Asoc Mex Cir Endosc.* (en Prensa) enero 2008.
40. Park S, Bergs RA, Eberhart R, Baker L, Fernández R, Cadeddu JA. Trocar less instrumentation for laparoscopic magnetic positioning of abdominal camera and retractor. *Annals of Surg* 2007; 245; 379-84.
41. Scott DJ, Jiang TS, Fernández R, Cadeddu JA. Completely transvaginal cholecystectomy using magnetically anchored instruments. Scientific Session Abstracts *SAGES* 2007; S352 p.355.
42. Rentschler M, Dumpert J, Platt S, Farritor S, Oleynikov D. Natural orifice surgery with an endoluminal robot. *Surg Endoscopy* 2007; 21: 1212-5.
43. A Systemic Review of Natural Orifice Transluminal Endoscopic Surgery (NOTES) For Intra-Abdominal Surgery. The Royal College of Surgeons of Australian. *ASERNIP-S.* July 2007.

Correspondencia:

Dr. Fausto Dávila Ávila

Calle Diez Núm. 327 Colonia Cazonas,

93230, Poza Rica, Veracruz, México.

Tel. 045 782 886 2932, 01 782 823 6896,

Fax 01 782 823 6836